Aus dem Pathologischen Institut der Universität Basel
(Vorsteher: Prof. Dr. A. Werthemann)

Kongenitale, wahrscheinlich durch primäre Gefäßhypoplasie bedingte, Kleinhirnatrophie

(Beobachtung eines Falles)

Inaugural-Dissertation

zur Erlangung der Doktorwürde

der Medizinischen Fakultät der Universität Basel

vorgelegt von

MEYER MONCHEK

aus

Brooklyn - New York

(U. S. A).

STETTEN/BASEL 1939

BUCHDRUCKEREI KARL SCHAHL

Von der Medizinischen Fakultät Basel genehmigt

auf Antrag von Herrn Professor Dr. A. WERTHEMANN

Tag der Promotion: 13. März 1939

R. UNIV.
BIBLIOTHEEK
LEIDEN

Im Nachstehenden soll ein Fall von angeborener Kleinhirnatrophie mitgeteilt werden, der sowohl wegen der Seltenheit des Krankheitsbildes überhaupt, als auch wegen der merkwürdigen anatomischen Befunde, die er bot, einer Besprechung wert scheint.

Die Krankengeschichte lautet in Kürze:

Fall F. G. Alter: 6 Monate (Kinderspital Basel, Prof. *Wieland**)

Die Anamnese ergibt folgende wichtige Tatsachen:

Von der Mutter war zu erfahren, daß starke Kindesbewegungen bestanden. Eine Hyperemesis bestand während 9 Monaten. Wegen Placenta praevia mußte eine Sectio caesarea vorgenommen werden. Die Placenta war zur Hälfte völlig verkümmert. Das Geburtsgewicht betrug 1550 gr. Die Länge war normal. Nach der Geburt wurde das Kind bald sehr blaß und atmete nicht. Es wurden Campher- und Adrenalininjektionen vorgenommen, worauf das Kind zu atmen begann und sich erholte. In den ersten 4 Wochen machte das Kind mit der linken Hand ausfahrende, schlagende Bewegungen. Der Blick war während der ersten 2—3 Monate ständig nach aufwärts gerichtet, die Augen waren trübe. Der Kopf war bei der Geburt auffallend klein, die Ohren hingegen groß. Später schien der Kopf mehr als der übrige Körper zu wachsen. Das Kind ließ nie ein Zeichen von Freude, nie ein Lachen bemerken.

Nach 3 Monaten war das Gewicht auf 3 kg gestiegen, bei einem Geburtsgwicht von 1550 gr. Im 4. Monat bestand ziemliches Wohlbefinden. Vom 5. Monat ab zeigte es täglich von 16 Uhr an eine starke Unruhe, es schrie laut. Ruhe und Schlaf traten nach Adalingaben auf, dann bestand auch nachts Ruhe. Von dieser Zeit an war das Kind appetitlos. Im 6. Monat zeigte sich

---

*) An dieser Stelle sei Herrn Prof. Wieland für die Überlassung der Krankengeschichte gedankt.

dann eine deutliche Zunahme der Intelligenz, Zunahme des Gehörs. Die Augen wurden klar. Das Kind fängt an zu fixieren, es dreht den Kopf nach den Eltern. Gewöhnlich jedoch bestand eine nach hinten und rechts gerichtete Kopfhaltung. Dann machte das Kind eine Bronchitis durch und wurde später wegen incarcerierter Hernie operiert. In dieser Zeit fiel der besonders stark entwickelte Hinterkopf auf. Die Muskelsteifigkeit wurde erst deutlich in den letzten Wochen, dann bestand auch Kreuzen der Beine. Im Bade machte das Kind gute, kräftige Bewegungen.

In den letzten 6 Wochen zeigte sich starkes Schwitzen. In der letzten Zeit fiel eine starke Schallempfindlichkeit auf. Die Fußstellung war nie abnorm. (Beim Betrachten eines Fußes bei Friedreich'scher Ataxie gibt der gut beobachtende Vater an, daß mit Bestimmtheit nie eine ähnliche Fußstellung bestand.) Der Magen-Darmkanal zeigte keine Veränderungen, und auch die Miktion war ungestört. Beim Saugen war die Anspannung der Kiefermuskulatur sehr auffallend schon in den ersten Lebenstagen. Ein Fettpolster bestand nie. 8 Tage vor dem Tode trat wieder erneuter Fieberschub auf, wahrscheinlich durch die Bronchitis, außerdem Atemnot und allgemeine Steifigkeit, Krämpfe, Kloni und starke allgemeine Muskelhypertonie. Der bis in Einzelheiten verfolgte Erbgang läßt keinerlei Anhaltspunkte für eine vererbte Schädigung oder eine Konstitutionsschwäche erkennen.

Die klinische Diagnose lautete: Pneumonie des rechten Oberlappens. Bronchitis diffusa. Idiotie? Mikrocephalie. Hirnmißbildung. Status nach Hirnblutung?

Die Autopsie, vorgenommen von Prof. *Werthemann*, ergab folgendes:
Leiche eines für sein Alter mittelgroßen Säuglings in gutem Ernährungszustand, Gesicht etwas unsymmetrisch. Große Fontanelle offen, desgleichen kleine Fontanelle tastbar. Schädel im Ganzen fest. Das subkutane Gewebe ist im Durchschnitt hellgelb. Harnblase prall gefüllt. Leber überragt Rippenbogen um Querfingerbreite. Das große Netz ist eher kümmerlich entwickelt. Coecum vollkommen frei beweglich, mit gemeinsamem Dünndarmmesenterium. Wurmfortsatz schlank. Milz in richtiger Lage. Zwerchfellstand rechts und links an der 5. Rippe. Rippenknorpel gut schneidbar. Die Knorpelknochengrenze ist kaum verdickt. Die Thymusdrüse ist in richtiger Lage, mittelgroß, auf der Schnittfläche ohne Erweichungsherde. Die linke Lunge zeigt geblähte

Abb. 1. Photographie des Kindes.

Randteile, in den paravertebralen Teilen des Gewebes, düsterrot, desgleichen die rechte Lunge.

Herzbeutel enthält klare Flüssigkeit.

Herz mittelgroß, im Herzen befindet sich flüssiges Blut. Speckhaut und Cruor. Pulmonalklappen sind zart, richtig entwickelt. Tricuspidalis ebenfalls vollkommen zart, Sehnenfäden ganz schlank. Mitralis zeigt vollkommen zarten Schließungsrand und ganz schlanke Sehnenfäden, Aortenklappen gleichfalls zart. Herzmuskel ist eher blaß, etwas feucht.

Die rechte Lunge zeigt an den Randteilen stark vermehrten Luftgehalt. Der Oberlappen zeigt hinten ganz düsterrote und verhärtete Substanz, hier ist der Luftgehalt fast ganz aufgehoben. Die Gegend des Mittellappens ist unscharf vom Hinterlappen abgesetzt, paravertebral auch im Hinterlappen das Gewebe ziemlich stark infiltriert.

Auch die linke Lunge zeigt besonders im Hinterlappen luftleere und teilweise gekörnte, pneumonisch infiltrierte Bezirke, desgleichen hinten im Oberlappen, dagegen sind die vorderen Lungenabschnitte stark gebläht.

Halsorgane: Zunge ist mäßig follikelhaltig. Tonsillen klein.

Speiseröhre ganz zart, Aorta vollkommen zart. Schleimhaut der Bronchien, besonders im Bereiche der pneumonischen Bezirke deutlich gerötet, im übrigen eher blaß. Die Lymphdrüsen sind etwas geschwollen und gerötet, namentlich diejenigen der Bifurcation. Schilddrüse in richtiger Lage, mittelgroß, ohne Knotenbildungen.

Schädel läßt sich gut eröffnen. Der Saftgehalt der weichen Hirnhäute ist deutlich vermehrt, namentlich an der Basis des Gehirns viel Flüssigkeit. Das Gehirn ist auffallend unsymmetrisch gebaut und besonders das Kleinhirn auffallend klein. Die Kleinhirnhemisphären sind flach, ohne deutliche Zeichnung. Das Großhirn wurde unseziert belassen, es zeigt die für das Alter charakteristische äußerliche weiche Beschaffenheit.

Die Leber ist mittelgroß, blutreich, etwas getrübt.

Die Milz ist mittelgroß, blutreich.

Nebennieren sind in richtiger Lage, von richtiger Größe.

Nieren sind mittelgroß, blaß, etwas trübe und feucht. Befund beiderseits gleich.

Harnblase ist dilatiert und mit Urin gefüllt.

Magen zeigt gerötete Schleimhaut. Pylorus gut durchgängig. Dünndarm richtig gebildet, enthält reichlich etwas gallig gefärbten Speisebrei. Die mesenterialen Lymphdrüsen sind vollkommen zart. Pankreas in richtiger Lage, mittelgroß, ohne Befund.

Es wird der linke Stamm des N. Ischiadicus herauspräpariert (ebenso werden die Muskeln des linken Oberschenkels eingelegt). Die Muskeln zeigen makroskopisch auf der Schnittfläche keine Fettdurchwachsungen und keinerlei degenerative Veränderungen. Die in starker Totenstarre fixierten unteren Extremitäten lassen eine deutliche Spreizfußstellung erkennen, die allerdings durch die Totenstarre allein bedingt sein kann, jedoch ist die Andeutung eines Hohlfußes vorhanden. Penis ist in richtiger Lage.

Von dem in Formol fixierten Gehirn wird vorerst das Kleinhirn abgelöst. Dabei läßt sich feststellen, wie dieser Gehirnteil sehr klein ausgebildet ist. Besonders erscheint die linke Kleinhirnhemisphäre flach; es sind hier Rindenteile kaum festzustellen. Die weiche Hirnhaut ist ziemlich derb und von größeren Gefäßen durchsetzt. Die Großhirnhemisphären lassen keine Windungsanomalien erkennen. Rechte Großhirnhälfte: Die Rinde ist bereits ausgebildet, im Marklager befinden sich feine, streifenförmige Blutungen. Hie und da ist auch das Gebiet der Stammganglienkerne von feinen Blutungen durchsetzt und erscheint etwas marmoriert. Die beiden Großhirnhemisphären wiegen zusammen: 537 gr. Das Kleinhirn wiegt: 10 gr., die Brücke 7 gr.

Die histologische Untersuchung ergibt:

Mikroskopisch zeigte sich, daß im Bereiche der Kleinhirnrinde eine hochgradige Verschmälerung vorliegt, zum Teil ist die Rinde nicht oder sehr mangelhaft ausgebildet. Besonders fehlt oft die eigentliche Cortex ganz oder es ist nur ein ganz schmaler zellarmer Saum davon erhalten. Mangelhaft ausgebildet ist auch die Körnerschicht. Die Purkinje'schen Zellen und gleichfalls die Bergmann-Zellen fehlen teilweise, zum Teil ist auch die Architektonik aufgehoben. Es gibt Abschnitte, wo plötzlich wieder einzelne Purkinje'sche Zellen vorhanden sind. An anderen Stellen fehlen sie ganz, zum Teil kommt es auch zur Ausbildung eines Gliastrauchwerkes in der Rinde, an wieder anderen Orten sind derartige Bildungen nicht vorhanden. Die Ganglienzellen an den

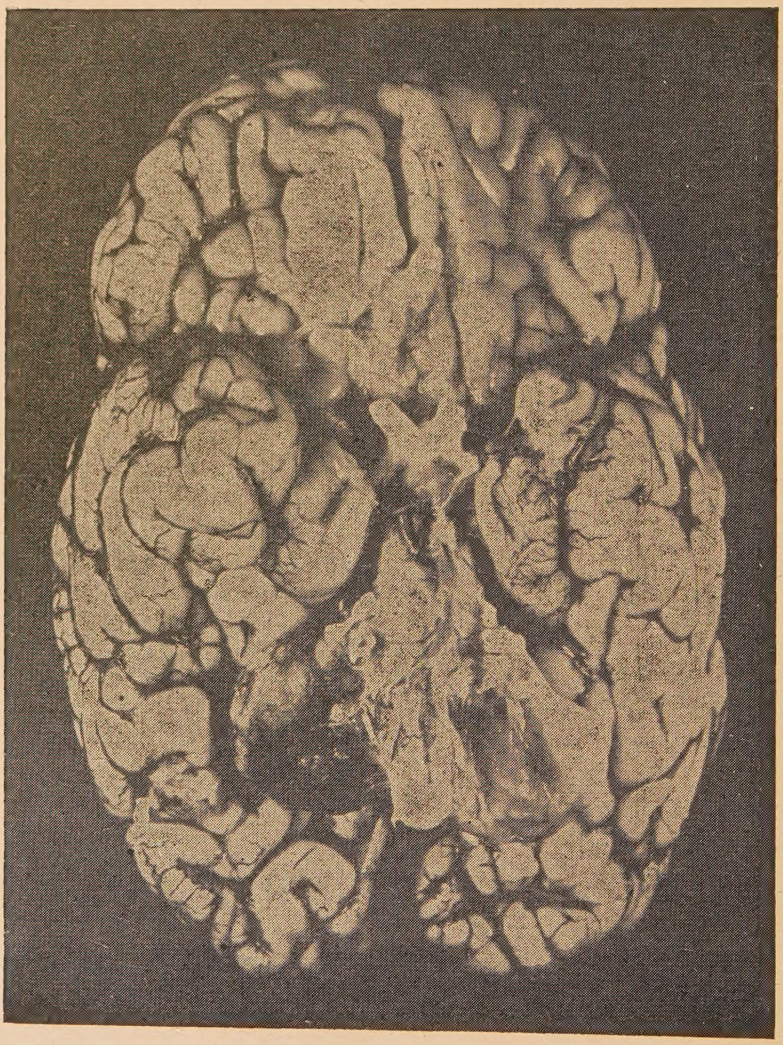

Abb. 2. Photographie des Gehirns.
(Starke Unterentwicklung des Kleinhirns)

übrigen Abschnitten des Gehirns zeigen frische degenerative Veränderungen. Es kommt auch zu Blähungen, ohne jedoch eine deutliche Auflösung der Nissl'schen Struktur erkennen zu lassen. Eigentlich entzündliche Infiltrate im Gehirn sind nicht vorhanden.

Rückenmark: Es sind keine Strangausfälle in den Markscheidenpräparaten vorhanden, die Markscheidenstruktur ist oft noch gut erhalten und im Verhältnis zum Alter gut ausgebildet. Die Seitenstrangbahnen etwas weniger dicht, was die Markscheiden selbst anbelangt, wie die Hinter- und Vorderstrangbahnen. Es sind jedoch degenerative Verfettungen vorhanden, besonders im Rückenmark ist oft etwas grobscholliges Fett im Bereiche der Gefäße abgelagert, auch um die Gefäße und Ganglienzellen herum.

Die Kresylechtviolettpräparate zeigen einzelne ziemlich frische Ganglienzellenveränderungen mit Zellzerfall, aber keine gliösen Wucherungen.

Lunge: zeigt schwerste Entzündungen mit besonderer Beteiligung der Bronchien und Bronchiolen. In den wenig entzündeten Gebieten deutliches Emphysem.

Thymus: kräftig entwickelt, frei von Entzündungen.

Milz: starke Stauung und Auflockerung der Pulpa.

Pankreas: normal ausgebildet, mit sehr vielen gut erhaltenen Inseln. Im peripankreatischen Fettgewebe einige herdförmige Infiltrate von eosinophilen Zellen.

Schilddrüse: etwas mazeriert, ziemlich primitiv gebaut, fast kolloidfrei.

Hypophyse: Eosinophile Zellen reichlich vorhanden, die basophilen stellenweise ebenfalls reichlich, an einer Stelle fast ausschließlich vorhanden.

Muskulatur des rechten Oberarmes: frei von Entzündungen, ohne gröbere histologische Veränderungen, insbesondere keine Atrophie; desgleichen die Muskulatur des linken Oberschenkels.

Niere: ohne Befund.

Herz: Muskelfleisch etwas gelockert, ohne entzündliche Veränderungen.

Nebenniere: ohne Befund.

Die pathologisch-anatomische Diagnose lautet: Ausgedehnte konfluierte doppelseitige Bronchopneumonie und Bronchitis. Trübe Schwellung der innern Organe. Symmetrische Hypoplasie

der Kleinhirnhemisphären bei deutlichem Hydrocephalus externus. Dilatation der Harnblase. Leichte Gastritis und Blutungen. Asymmetrie des Schädels und des Gesichtes.

Bevor an die Besprechung des oben mitgeteilten Falles geschritten werden kann, soll eine kurze und möglichst übersichtliche Einteilung der Kleinhirnerkrankungen wiedergegeben werden. Nach Schilderung der wichtigsten Formen der Cerebellarerkrankungen und ihrer Symptomatologie können wir dann leichter die bekannten Krankheitsbilder mit unserm Fall in Beziehung bringen und vergleichen, und den Versuch unternehmen, den vorliegenden Fall zu deuten.

Die Kleinhirnerkrankungen wurden von verschiedenen Gesichtspunkten aus eingeteilt. Keines der Einteilungsprinzipien läßt sich jedoch konsequent durchführen, so daß sich ganz verschiedene Gruppierungen, je nach dem Einteilungsprinzip, ergeben und oft ein und dieselbe Form in mehreren Gruppen zu finden ist. Die meisten Beobachter derartiger Erkrankungen stützen sich auf *Klarfeld*, der in seiner Klassifizierung der Kleinhirnerkrankungen zwar selbst zugibt, manchmal das pathologisch-anatomische Moment, manchmal mehr das klinische Bild in den Vordergrund gerückt zu haben. Durch seine schematische Einteilung ist das ganze große Gebiet dort etwas übersichtlicher geworden. In seiner Einteilung stellt er die große Gruppe der Herderkrankungen den diffusen Erkrankungen und Endzuständen gegenüber. Bei den „diffusen Erkrankungen und Endzuständen“ werden nun folgende Untergruppen besonders erwähnt:

I. *Hereditär-familiäre Erkrankungen.*
II. *Isoliert vorkommende Erkrankungen.*
   a) Angeborene Zustände.
   b) Erworbene Zustände.
      1. Primäre Degeneration.
      2. Sekundäre Atrophien.
         α) Gekreuzte Kleinhirnatrophie u. Großhirnläsionen.
         β) Narbensklerosen.

Wir werden versuchen, in der Diskussion zu dieser Einteilung Stellung zu nehmen und den mitzuteilenden Fall einzureihen.

Symptomatologie.

Die Kleinhirnsymptome sind nicht sehr variabel, sondern eher einförmig und trotz der mannigfaltigen Erkrankungen, die ihnen

zu Grunde liegen können, eigentlich immer die gleichen. Im Vordergrund steht die Cerebellare Ataxie, die sich aus mehreren Komponenten zusammensetzt. *Babinski* nennt jene Störung der Bewegungen in ihrer Koordination „Asynergie", bei der insbesondere die unteren Extremitäten betroffen sind, welche zwar einfache Bewegungen wie Beugen und Strecken wohl ausführen können, jedoch bei Gemeinschaftsbewegungen dynamischer oder statischer Natur versagen. So wird aus dem normalen Gang ein Torkeln, Zick-Zack-Gehen, Schwanken. Zur Asynergie wird auch noch die Erscheinung gerechnet, daß sich die Patienten beim Aufrichten aus der Rückenlage nicht mit dem Rumpf zuerst zu erheben versuchen, wie es der Normale tut, sondern daß sie die Beine zu heben pflegen. Die zweite Komponente der Ataxie ist die sogenannte Adiadochokinese, eine Störung im zeitlichen Ablauf der Bewegungen. Ein rasches Abwechseln von Pronation und Supination der Hand z. B. kann nicht ausgeführt werden, hingegen ist jede Bewegung für sich meist gut möglich, da die oberen Extremitäten im allgemeinen wenig betroffen sind. Drittens wäre die Hypermetrie zu nennen, die eine Störung im Ausmaß der Bewegung kennzeichnet, während ihre Richtung erhalten bleibt. Beim Zeigen auf einen Punkt wird also der Kleinhirnkranke stecken bleiben, bevor er den Punkt erreicht hat, oder drüber hinausfahren. Damit steht sicher im Zusammenhang die Bradyteleokinese, die vorzeitige Abbremsung der Bewegung durch den Antagonisten, bevor noch der gewünschte Erfolg erreicht ist. Neben der Ataxie ist auch der Tremor ein wichtiges Symptom, kenntlich durch ein reines Intentionszittern. Manchmal ist die Schrift gestört im Sinne einer Megalographie (*Bing*), selten kommt es zu Sprachstörungen. Ein echter Drehschwindel gehört zu den regelmäßigsten Erscheinungen bei Kleinhirnkranken, meistens handelt es sich dabei allerdings um Kranke mit Kleinhirntumoren. *Klarfeld* rechnet ihn daher nicht zu den eigentlichen Cerebellarsymptomen, sondern eher zu den Vestibulärerscheinungen. Ebenso ist der Nystagmus in seiner Deutung noch umstritten. Er wird als ein Reizsymptom des Deiter-Kernes angesehen, wobei es zu horizontalen Augenabweichungen kommt.

Neben diesen charakteristischen Erscheinungen kommen noch andere Symptome wie Muskelschwäche, cerebellare Hypotonie hinzu. Man kann sie daher nicht zu den pathogno-

monischen Krankheitszeichen der Kleinhirnaffektionen zählen. Zu diesen gehören vielmehr, zusammenfassend genannt:

1. Die Ataxie (mit allen Komponenten).
2. Der Intentionstremor.
3. Schwindel und Nystagmus.

Unter den verschiedenen Formen der Kleinhirnataxie, die klinisch und vor allem pathologisch-anatomisch mehr oder weniger scharf von einander abgegrenzt sind, steht als die häufigste und die bekannteste, die Friedreich'sche Ataxie an der Spitze. Diese Erkrankung ist meistens hereditär mit dominantem Erbgang und Häufung in einer Generation, doch finden sich auch sporadische Fälle. Oft sind alle Geschwister in einer Familie erkrankt, bei manchen Kindern ist die Krankheit nur schwach ausgebildet, dann spricht man von der „forme fruste". Die Krankheit ergreift zuerst die unteren Extremitäten, später eventuell auch die Arme; sie führt zu allen oben geschilderten Symptomen, besonders: Areflexie und Hypotonie; stampfender, schleudernder Gang; Romberg'sches Phänomen. Alle diese Erscheinungen sind auf eine Entartung in den Hintersträngen des Rückenmarkes zurückzuführen. Durch Störung in den spino-cerebellaren Bahnen (Kleinhirnseitenstrang) kommt es zur cerebellaren Ataxie und Asynergie, zum Tremor und eventuell Nystagmus. Eine oft hinzutretende Veränderung in der Pyramidenseitenstrangbahn löst Paresen oder Lähmungen und pathologische Reflexe (Babinski, Oppenheim) aus.

Die „myasthenische Reaktion" (*Jolly*) blieb bei Friedreich'scher Ataxie nicht unwidersprochen (*Bing*, *Werthemann*). Oft kommt es zu Sprachstörungen. Charakteristisch ist die Fußhaltung. Der Fußrücken wird stark gewölbt, dadurch entsteht ein Hohlfuß, die große Zehe ist im Metatarsophalangealgelenk dorsal, im Interphalangealgelenk plantar flektiert, dadurch entsteht das Bild, das als „Hammerzehe" bezeichnet wird. Die Wirbelsäule zeigt oft eine Skoliose.

Im Jahre 1893 wurde dann die Heredo-Ataxie cérébelleuse von *Senator* und *P. Marie* als eigene Krankheitsform beschrieben. Sie soll erst nach dem 20. Lebensjahr auftreten, es fehlen die Fuß- und Wirbelsäulenveränderungen, die Reflexe sind gesteigert. Sie ist oft mit Amaurose und Schwachsinn kombiniert. Das Hauptgewicht wird darauf gelegt, daß nicht nur eine hochgradige spinale Läsion vorliegt, wie bei der Friedreich'schen

Krankheit, sondern auch eine ausgedehnte Kleinhirnatrophie. Spätere Untersuchungen (*Bing*) haben jedoch ergeben, daß die Heredoataxie auch ohne Kleinhirnveränderungen vorkommt, so daß eine Trennung nicht mehr gerechtfertigt ist. Die Senator-Marie'sche Krankheit muß als eine Abart der Friedreich'schen Erkrankung aufgefaßt werden.

Schließlich werden noch verschiedene Arten von Kleinhirnatrophien pathologisch-anatomisch zusammengefaßt und gegeneinander abgegrenzt. Hierher gehört die Atrophia olivo-ponto-cerebellaris, bei welcher der Name schon die vorwiegend betroffenen Gebiete angibt. Die klinischen Symptome sind mit geringen Abweichungen die typischen Kleinhirnerscheinungen. Im Gegensatz zu dieser Form, bei welcher hauptsächlich eine Kleinhirnbahn betroffen ist, wurde von *P. Marie, Foix* und *Alajouanime* eine „Atrophia cérébelleuse tardive à prédominance corticale" beschrieben, die eine Störung im Kleinhirn selbst und in seinen eigenen Neuronen aufweist. Hier sind weder zu- noch abführende Bahnen am Prozeß beteiligt. Sie wird auch als Spätatrophie der Kleinhirnrinde bezeichnet. Es entwickeln sich bei den meist in mittleren Lebensjahren stehenden Patienten ganz allmählich Gehstörungen, die auf eine Beeinträchtigung des Gleichgewichtssinnes zurückzuführen sind. Fortschreitend kommt es dann auch hier zu den Erscheinungen der Ataxie, sowohl an den unteren, als auch an den oberen Extremitäten, die Asynergie, das Zurückbleiben des Rumpfes ist meist sehr gut ausgeprägt. Je nach der Schwere des Falles, stellen sich später die übrigen bekannten Symptome, der Nystagmus, Drehschwindel und Intentionstremor ein. Im allgemeinen jedoch verläuft diese Form mehr subakut und nur langsam progredient.

Von dieser Form muß unterschieden werden die häufigste Form der Kleinhirnatrophie, die sogenannte gekreuzte Atrophie, nach Verletzung oder primärer Störung der kontralateralen Großhirnhemisphäre. In der Literatur der letzten Jahre ist unter allen Atrophiefällen gerade diese Art am meisten beobachtet worden. Etwas Sicheres über die Entstehung der gekreuzten Atrophie läßt sich aber trotz vieler Untersuchungen noch nicht aussagen.

Die klinische Symptomatologie von verschiedenen wichtigen Formen der Kleinhirnatrophie abschließend, kann man zusammenfassend sagen, daß das typische Kleinhirnsyndrom nicht nur von Störungen ausgelöst wird, die ihren Sitz im Cerebellum selbst

haben, sondern auch von allen Läsionen an zentrifugalen oder -petalen Bahnen, wofür die spinale Form der hereditären Friedreich'schen Ataxie selbst das beste Beispiel ist.

Um auf die verschiedenen pathologischen Störungen eingehen zu können, sei auf die eingangs gegebene Einteilung der Kleinhirnkrankheiten nach *Klarfeld* zurückgegriffen. Die Herderkrankungen können wir bei dieser Arbeit füglich außer Betracht lassen. Die Hereditär-familiärerkrankungen werden durch eine endogen bedingte Minderwertigkeit des Organismus hervorgerufen. Sie gehören zu den „Abiotrophien" (*Bielschowsky*), d. h. es findet eine fortschreitende Degeneration der nervösen Elemente und ihr Ersatz durch Neuroglia statt. Es wird hier von *Bielschowsky* ein zentrifugaler Typ unterschieden, der die Purkinje'schen Zellen und ihre Ausläufer betrifft; und ein zentripetaler Typus, bei welchem die Körnchenzellen, Moos- und Kletterfasern erfaßt sind. Die meisten familiären Erkrankungen gehören dem zentrifugalen Typus an. Bei den angeborenen Zuständen wird die durch *Batten* erstmalig beschriebene „Congenitale cerebellare Ataxie" genannte Krankheit am häufigsten gefunden. Die von der Krankheit betroffenen Kinder entwickeln sich spät in Bezug auf die Fähigkeit zu sitzen, zu gehen, zu stehen und zu sprechen. Angeblich soll sich das Zustandsbild mit der Zeit bessern, meist aber bleibt es stationär. Diese Form ist oft mit Idiotie verbunden. Gewöhnlich finden sich hier Störungen, Degenerationen und Verlagerung der Purkinjeschen Zellen. Bezüglich der Ätiologie dieser *Batten*'schen Krankheit wird Konsanguinität der Eltern angenommen.

Die erworbenen Erkrankungen haben einen postnatalen Beginn, meist im 6.—7. Lebensjahr, die chronisch verlaufen, progredient und sind durch Irreversibilität ausgezeichnet. Als ätiologisches Moment kommen hier toxische Noxen, Lues und Ernährungsstörungen in Frage. Selbstverständlich können bei dieser Gruppe, je nach Art und Ausbreitung des Prozesses, die verschiedensten Teile und Schichten des Cerebellums betroffen sein. So beschreibt *Verhaart* einen Fall von Kleinhirnatrophie bei einem Ponsherd mit Unterbrechung der zentralen Haubenbahn. Der Herd bestand 12 Jahre und war nach einem Fieberfall aufgetreten; die Olive war völlig degeneriert. Einen der häufigsten Fälle von gekreuzter Kleinhirnatrophie schildert *Hassin*, bei dem eine 28 jährige Negerin, die an Polyarthritis litt, die linke Groß-

hirnhemisphäre atrophisch wurde. Einen ähnlichen Fall beschreiben *Bertrand* und *Smith*, wobei das rechte Stirnhirn traumatisch, das linke Kleinhirn sekundär atrophiert. *Bruggen* berichtet über einen Fall von gekreuzter Kleinhirnatrophie nach Porencephalie des Großhirns. Diese Aufzählung soll zeigen, daß unter der relativ spärlichen Literatur über Kleinhirnatrophie der letzten Zeit, die „gekreuzten" Fälle überwiegen. Eine andere Form teilen *Parker* und *Kernohan* mit. Ein 49 jähriger Mann, der einen Autounfall erlitt, kurz nachher starb. Die Autopsie zeigte eine Kleinhirnatrophie mit Gliastrauchwerk. Die Purkinje'schen Zellen fehlten stellenweise völlig. Die Autoren haben hier angenommen, daß ein Virus als Krankheitserreger in Betracht gezogen werden müsse.

Diese Fälle mögen als Beispiel der erworbenen Kleinhirnatrophie angeführt werden. Die Veränderungen der Friedreich'schen Ataxie und ihre Abarten mußten schon bei Aufzählung ihrer klinischen Symptome erwähnt werden, sodaß jetzt, nach Darstellung der Symptomatologie, Pathologie und so weit es möglich war, auch der Ätiologie. der Vergleich mit dem eingangs dargestellten selbstbeobachteten Falle folgen kann.

Wenn wir versuchen, den beschriebenen Fall von Kleinhirnatrophie in das oben gegebene Schema von *Klarfeld* einzureihen, so kommt wohl die Abteilung „diffuse Erkrankungen und Endzustände" in Betracht. Wir haben uns zu entscheiden, ob die Gruppe „Hereditär-familiäre Erkrankungen" unsern Fall aufnehmen kann. Anamnestisch konnte keine familiäre Belastung nachgewiesen werden. Die klinischen Symptome lassen ebenfalls nicht an eine Ähnlichkeit mit der Friedreich'schen Ataxie oder einer ihrer Abarten denken, fehlt doch der Friedreichfuß, die Skoliose und die anderen charakteristischen Symptome, die sich bei der Friedreich'schen Krankheit allerdings erst allmählich zu entwickeln pflegen. Auch pathologisch-anatomisch sind keine Anhaltspunkte für eine Hereditärerkrankung zu finden. Die vorliegenden Veränderungen haben vor allem ihren Hauptsitz im Kleinhirn selbst. Allerdings treten die Autoren *Lhermitte-Mollaret-Trelles* dafür ein, daß Kleinhirnatrophie auch bei der Friedreichschen Ataxie vorkommt und kein Zufallsbefund sei. Sie beschreiben eine Verminderung an Zahl und Größe der Purkinje'schen Zellen, fast völliges Schwinden der Körner, Hypertrophie und Hypergenese einzelner Purkinje'schen Elemente. Die charakteristischen Veränderungen haben bei der Friedreich'schen Krankheit ihren Sitz im Rückenmark.

Nach Ausscheidung der Möglichkeit einer vererbten Erkrankung, sind die isoliert vorkommenden Erkrankungen die nächste Gruppe. Diese zerfallen in:

a) angeborene Zustände,
b) erworbene Erkrankungen.

Da das erwähnte Kind bereits mit auffallend kleinem und unsymmetrischem Schädel auf die Welt kam, müssen wir wohl annehmen, daß ein angeborenes Leiden vorlag. Der vorliegende Fall weist viese Ähnlichkeiten mit der von *Batten* beschriebenen congenitalen cerebellaren Ataxie auf. Allerdings wird von diesem Autor auf eine verspätete Entwicklung des Kindes hingewiesen, die sich im Laufe der Zeit bessern könne. Im vorliegenden Fall zeigte zwar das Kind im Laufe der letzten Wochen eine Zunahme der Intelligenz, es war aber anscheinend doch so anfällig, daß es einer interkurrenten Erkrankung erlag. *Klarfeld* hingegen schreibt zu dieser Gruppe, „die Prognose ist quoad vitam in allen Fällen günstig".

Die spärlichen klinischen Beobachtungen, die während der kurzen Lebensdauer des Kindes zu machen waren, geben mit den Erscheinungen der Unruhe, der Augenhaltung und Kopfstellung, der Muskelsteifigkeit ziemlich deutliche Anhaltspunkte für die Kleinhirnerkrankungen und sind ganz typisch für sie, besonders auch die ausfahrenden Bewegungen einer Hand, die von der Mutter schon während der Gravidität gespürt worden sein sollen.

Hans Joachim Scherer bringt in einer Serie von genuinen Kleinhirnatrophien eine von der in der vorliegenden Arbeit gegebenen abweichende Einteilung, indem er Rindenprozesse von Markprozessen und Mißbildungen trennt. Seine Arbeit beruht im wesentlichen auf Unterscheidung der histologischen Bilder, die er durch Gliafärbung (*Holzer*) erhält. In der dritten Mitteilung berichtet er über einen Fall (F. A. 1875) eines achtzehn Monate alten Kindes, welches, um 14 Tage zu früh geboren, sich von Anfang an geistig nicht entwickelte. Krämpfe treten zum ersten Mal mit 15 Monaten auf, dann zeigte sich Hypertonie aller Extremitäten und Adduktorenspasmus beider Beine. Exitus an Bronchopneumonie. Sektionsbefund: Auffallende Kleinheit des ganzen Gehirns mit ausgesprochener Hypoplasie des Kleinhirns. Der Autor nimmt an, daß es sich um

„Fixierung“, d. h. Steckenbleiben in einer bestimmten Entwicklungsstufe des Zentralnervensystems, handelt.

Costa Rodrigues gibt an Hand von 3 Fällen ähnlicher Art bei allerdings älteren Kindern folgende Symptome an: 1. „Paradoxer Tonus“ = Abwechseln von Hyper- und Hypotonie bei passiven Bewegungen und 2. Dystonie der gesamten Körperhaltung. Ein anderer Fall wird von *Petersen* beschrieben, wo ein 6 jähriges Kind männlichen Geschlechts seit der Geburt an Kleinhirnatrophie litt. Auch hier fehlt erbliche Belastung. Die Symptome sind typische Störungen beim Gehen, Stehen, Sprechen; charakteristische Zuckungen (keine Autopsie).

Die klinischen Symptome des vorliegenden Falles sind also bei dem geringen Alter des Kindes nicht atypisch und entsprechen den Erwartungen.

Das pathologisch-anatomische Bild ist dadurch auffallend, daß die Atrophie nicht gleichmäßig das ganze Kleinhirn betroffen hat, sondern daß besonders einzelne Abschnitte der Rinde fast vollkommen fehlen. Die Ursache dieser Unsymmetrie im Auftreten der Atrophie ist nicht ohne weiteres zu erklären. Die makroskopische und histologische Untersuchung läßt noch am wahrscheinlichsten erscheinen, daß eine Störung in der Blutversorgung den teilweisen Ausfall ganzer Schichten und die mangelhafte Entwicklung anderer Teile verursacht hat.

Es bestehen verschiedene Möglichkeiten, welche diese mangelhafte Blutversorgung verursacht haben könnten. In erster Linie kommt eine primäre Gefäßmißbildung in Betracht; zweitens muß man den Umstand im Auge behalten, daß hier eine Placenta praevia vorgelegen hat, welche zum Teil mißgebildet war; ähnlich wird man auch an eine Umschlingung der Nabelschnur und an die damit einhergehende Zirkulationsstörung denken können.

Für die erste der erwähnten Alternativen spricht vor allem die Tatsache, daß die Gefäße des Kleinhirns ganz auffallend dünn ausgebildet waren, und zwar nicht nur dort, wo sich die wesentlichen Ausfallserscheinungen zeigten, sondern im ganzen Gebiet des Cerebellum. Auch kommen diese primären Mißbildungen eines bestimmten Gefäßbezirkes nicht gar so selten vor, wie man aus andern Lokalisationen weiß. Auffallend ist ja, daß im Gegensatz zum Kleinhirn, das Großhirn ganz normal gebaut ist und außer ganz leichten streifenförmigen Blutungen eine dem Alter ent-

sprechende Entwicklung aufweist. Es ist also anscheinend hier tatsächlich eine ganz scharf lokalisierte, merkwürdige primäre Gefäßhypoplasie als die Ursache der beschriebenen Ausfallserscheinungen und Atrophien des Kleinhirns anzunehmen.

Ob die Placentarmißbildung bei der Kleinhirnatrophie eine Rolle gespielt hat, läßt sich nicht mit Sicherheit konstatieren, sie deutet zwar auf einen abnormen Einistungsvorgang hin und erleichtert damit die Annahme anderer primärer Mißbildungen, gibt jedoch keinen Anhaltspunkt dafür, warum gerade das Cerebellum von einer etwaigen placentaren Blutversorgungsstörung hätte betroffen sein sollen.

Als dritte Alternative kommt die Nabelschnurumschlingung in Betracht. Dieser Mechanismus wird zwar häufig (wohl zu Unrecht) für congenitale Mißbildungen verantwortlich gemacht, in vorliegendem Falle jedoch sprechen keine Zeichen für eine solche Annahme.

Am wahrscheinlichsten dürfte nach dem pathologisch-anatomischen Bild, das sich uns darbot, die Erklärung sein, welche jene dünnen Gefäße des Cerebellum als genuine Mißbildung deutet und alle weiteren Störungen zwanglos durch die fehlerhafte und mangelhafte Ernährung erklärt, die den betroffenen Gebieten als Folge jener Gefäßmißbildungen zuteil wurde.

Die Einteilung *Bielschowsky*'s in einen zentrifugalen oder zentripetalen Typus läßt sich hier kaum treffen, da stellenweise Purkinje'sche Zellen und Körnerschichte gleichmäßig atrophiert sind, an einzelnen Stellen Gliastrauchwerk auftritt und streckenweise wieder völlig fehlt. Die erwähnten Fälle von *Rodrigues* zeigten histologisch: Purkinje'sche Zellen geschwunden, die Körnerschichte verschmälert, die Molekularschichte verbreitert. Eine Analogie zum vorliegenden Bild ist darin nicht zu finden. Auch in dem Fall von *Kirschbaum* und *Eichholz,* der einen 20 jährigen Mann betrifft, welcher nach apoplektischem Insult ad exitum kommt und der typische Kleinhirnsymptome gezeigt hatte, sind nur annähernd die gleichen Angaben zu finden. Es fehlen nämlich die Purkinje'sche Zellen, die Körnerschichte ist verschmälert, besonders im Culmen.

Die einschlägige Literatur zeigt deutlich die verschiedenen Ansichten der einzelnen Autoren. Der erwähnte Fall einer primären Kleinhirnatrophie bei einem 21 jährigen Mann wird von seinen

Beschreibern *Kirschbaum* und *Eichholz* auf eine Anlagestörung durch erbliche Belastung zurückgeführt, da seit 3 Generationen Alkoholabusus in der Familie bestand. *Miskolczy* veröffentlicht einen Fall von Kleinhirnmißbildung bei einem weiblichen Säugling, der mit 9 Monaten starb. Die Mutter war im 3. Schwangerschaftsmonat einer Röntgenbestrahlung wegen Neoplasma der Genitalorgane unterzogen worden. Der Autor zieht diese Bestrahlung als Ursache für die weitgehende Störung der Rindenarchitektonik, die man fand, in Betracht (die Purkinje'schen Zellen waren in der ganzen Breite der Molekularschichten verstreut zu sehen), legt sich aber nicht darauf fest, da außerdem noch eine Geschwulst im linken Occipitallappen vorlag, sodaß ganz andere Entstehungsgründe maßgebend gewesen sein könnten.

Einen anderen Fall von Mißbildung des Cerebellums stellten *Krause* und *Brack* dar, der mit Syringomyelie und Syringobulbie verbunden war. Dieser Tatbestand wird als Stütze für die Theorie *Bielschowsky*'s angesehen, daß gewisse Syringomyelien auf embryonale Mißbildungen zurückzuführen seien. Die wichtigeren anderen Entstehungsursachen, die noch im Schrifttum zu finden sind, wie: Toxische Momente (bei Brustkrebs, Fall von *Casper*); *Lues* (Fall von *Guillain* und *Decourt*); vaskuläre Momente bei Epilepsie (*M. Liebers*); können wohl nicht auf angeborene Kleinhirnatrophie bezogen werden.

Wir müssen vielmehr betonen, daß die primären Atrophien großenteils auf congenitale Störungen in der Vaskularisation zurückzuführen sind, wie das auch bei unserem Fall mit Wahrscheinlichkeit anzunehmen ist. Dieser Meinung ist auch *J. Hallervorden*, der in seiner Abhandlung über dieses Kapitel im Handbuch für Neurologie 2 eigene Fälle von Kindern erwähnt, bei welchen es sich um Kleinhirnatrophie in ungleichmäßiger, willkürlicher Verteilung handelte. Dadurch seien diese Atrophien von den mehr gleichmäßigen und zusammenhängenden bei Erwachsenen unterschieden. „Gerade dies legt den Gedanken einer gefäßabhängenden Bedingtheit der ursprünglichen Schädigung bei Kindern nahe", schließt er seine Betrachtungen. Der vorgelegte Fall scheint somit eine neue Stütze für die Annahme einer vasculär bedingten Ursache angeborener Kleinhirnatrophie.

Zusammenfassung.

Ein Kind von 6 Monaten zeigt folgende Symptome: Es hat zu bestimmten Zeiten große Unruhe, macht ausfahrende Bewegungen, lernt spät fixieren, wobei die Augen ständig nach aufwärts gerichtet sind. Der Kopf weist ein auffallend stark entwickeltes Hinterhaupt auf und ist meist in einer nach hinten gerichteten Lage. Später tritt auch eine Muskelsteifigkeit hinzu. Es stirbt am Ende des 6. Monats.

Diese Symptome deuten auf eine Erkrankung des Cerebellums hin. Die Autopsie ergibt eine symmetrische Kleinhirnatrophie. Die histologische Untersuchung läßt eine angeborene (oder eventuell durch Lageanomalie des Fötus in Utero ausgelöste) Gefäßmißbildung als die wahrscheinlichste Entstehungsursache dieser Atrophie erkennen. Außerdem lag eine mißgebildete Placenta praevia vor.

Literatur.

Batten: Brain; 1905, XXVIII, P. 3/4, S. 484.

Bertrand and *Smith:* Revue neur. 40, II, S. 554—565 (1933).

Bing: Lehrbuch der Nervenkrankh. 5. Aufl. (Urban u. Schwarzenberg), S. 153 (1937).

Bielschowsky: J. f. Psych. u. Neur. XXVI, S. 123 (1921).

Bruggen: D. Zeitschr. f. Nervenheilk. 112, S. 91—107 (1930).

Casper: Berliner Ges. f. Psych. u. Nervenkrankh. 10, VI (1929).

Guillain u. *Decourt:* Progr. méd. Jg. 56, Nr. 24, S. 989—993 (1928).

Hallervorden: Handb. d. Neurologie, Bd. 16, S. 697 (1936).

Hassin: Arch. of Neur. 33, S. 917—928 (1935).

Jolly: zitiert bei *Bing.*

Kirschbaum und *Eichholz:* D. Zeitschr. f. Nervenheilk. 125. S. 21—44 (1932).

Klarfeld: Handbuch d. spez. Patholgie u. Therapie von Kraus-Brugsch, Bd. 10, II. Teil, S. 256—418 (1924).

Krause und *Brack:* Proc. roy. Acad. Amsterdam 34, S. 175—182 (1931).

Lhermitte, Mallaret, Trelles: Revue neur. 40, S. 795—801 (1933).

Liebers: Zeitschr. f. ges. Neur. u. Psych. Bd. 113, S. 739—756 (1928).

Miskolczy: Arch. f. Psych. 93, S. 596—615 (1931).

Parker und *Kernohan:* Arch. of Neur. 33, S. 959—975 (1935).

Petersen: Hosp. tid. 1932, S. 999—1005.

Rodrigues: Livro jubilar Austregesila S. 51—73 (1934).

Scherer: Zeitschr. f. ges. Neur. u. Psych. Bd. 145, Heft 3/4, S. 335, (1933).

Verhaart: Psychiatr. Bl. 39, S. 380—390 (1935).